

DENTÍSTICA MINIMAMENTE INVASIVA: PLÁSTICA DENTAL

CONSERVATIVE DENTISTRY: DENTAL PLASTIC

Karen Vellasco¹

Inger Campos²

Thalyta Dos Reis Furlani Zouain-Ferreira¹

Roberta Tarkany Basting³

RESUMO

Para restaurar dentes anteriores, deve-se analisar sua relação com os dentes vizinhos e antagônicos, com o periodonto e demais estruturas bucais e faciais circundantes. No caso clínico apresentado, a jovem paciente possuía diastema interincisivos centrais superiores, agenesia do elemento 12 e o elemento 22 conóide, mostrando-se extremamente retraída e constrangida ao sorrir. Optou-se pela realização de procedimentos diretos combinando-se compósitos microparticulados e microhíbridos. Esta técnica é bastante conservativa, além de apresentar menor custo e resultado estético satisfatório. Procedimentos dessa natureza implicam em mudanças estético-funcionais e também psico-sociais, o que denota à Dentística atual uma abordagem mais holística do ser humano.

Descritores. *Plástica Dental; Diastemas*

INTRODUÇÃO

Tratamentos estéticos em Odontologia têm se tornado rotineiros devido ao crescente interesse dos pacientes por procedimentos que influenciam sua auto-imagem, vaidade e aceitação social. Para que se consiga sucesso em reabilitações estéticas, deve-se considerar que, apesar da objetividade atribuída aos conceitos e normas estéticas, o que é cosmeticamente agradável ao profissional pode ser inversamente satisfatório ao paciente. Assim sendo, a subjetividade da estética deve ser valorizada.¹

Entretanto, algumas anomalias podem alterar a aparência dos sorrisos tais como: diastemas, anodontias e dentes conóides. Diastemas podem ser definidos como a ausência de contato entre dois ou mais dentes consecutivos. A visualização deste espaço entre os incisivos centrais superiores, na fase de dentição mista, pode ser causa de preocupação para o paciente, pais ou responsáveis; entretanto, muitas vezes é corrigido naturalmente ao final da dentição mista. Na dentição permanente, um diastema em uma região tão visível é desagradável sob o ponto de vista estético e psicológico para alguns; entretanto, funcionalmente reduz pouco ou nada a eficiência mastigatória.²

A anodontia parcial verdadeira de um ou mais dentes é uma condição bastante comum.³ Os incisivos laterais permanentes superiores são elementos que

¹Mestranda em Dentística Restauradora – CPO São Leopoldo Mandic - Campinas

²Mestre e Doutora – FOP - UNICAMP; Coordenadora da Disciplina de Dentística Restauradora - FO-UNESA.

³Mestre e Doutora – FOP - UNICAMP; Pós-doutora – FORP-USP; Coordenadora da Disciplina de Dentística Restauradora e do Curso de Mestrado e Especialização em Dentística – CPO São Leopoldo Mandic - Campinas.

estão comumente ausentes, muitas vezes em ambos os lados da arcada, causando grande transtorno para a oclusão em desenvolvimento. Tal condição, não rara, pode estar associada a anomalias sistêmicas ou a fatores hereditários.³

Quando o incisivo lateral se encontra com tamanho inferior ao normal, Neville³ o classifica como lateral conóide ou microdontia isolada, condição que também não é incomum. A coroa normalmente apresenta-se em forma de cone sobre uma raiz geralmente de comprimento normal. O diâmetro mesio-distal é reduzido e as superfícies proximais convergem para borda incisal.

O objetivo deste trabalho foi reabilitar esteticamente o sorriso de uma paciente jovem que apresentava diastema entre os incisivos centrais superiores, ausência de um incisivo lateral superior permanente e o outro conóide, realizando-se a "plástica dental" de forma pouco invasiva e com o uso de restaurações adesivas diretas.

REVISÃO DE LITERATURA

Os diastemas em dentes anteriores ocorrem em 97% dos casos entre os incisivos centrais superiores e podem ser considerados uma condição normal, uma vez que estão separados pela sutura palatina mediana.⁴ Tanaka², afirma que o freio labial é um dos agentes etiológicos na formação e manutenção do diastema na dentição permanente. Em alguns pacientes, o freio apresenta-se firme, tenaz e forte atuando como barreira para a migração mesial dos incisivos durante a erupção, mantendo um considerável diastema.⁵ Além do freio labial, existem outros fatores causadores de diastemas, tais como: microdontias, macrodontias, dentes supranumerários (especialmente os mesiodens), incisivo lateral conóide, agenesia do incisivo lateral, cisto na região da linha média, hábitos como a sucção do dedo, interposição lingual e labial, malformações dentárias, condições patológicas, hereditariedade e coalescência imperfeita do septo interdentário.⁶

Dentre todas as regiões da cavidade bucal, a dos incisivos laterais superiores constitui área de grande risco embriológico em virtude de ser local de fusão dos processos da face. Grande número de malformações pode ocorrer nesta área, como: fenda labial, fenda palatina, cisto glóbulo maxilar, anodontia, dentes supranumerários ("dens invaginitus"), cúspide em garra ("talon cusp") dentes com coroa em forma de pá ("shoved shaped"), dentes coniformes ("peg shaped") e a presença de sulco radicular.⁷

Uma variedade de enfermidades de ordem geral pode levar à ausência congênita de dentes. Encontram-se citadas na literatura deficiências nutricionais e doenças infectocontagiosas da infância sendo responsabilizadas como possíveis causas dessas anomalias de número. Alterações maternas que afetem a vida intra-uterina, traumas durante o parto ou até mesmo alterações nutricionais da mãe durante o período gestacional são citadas como causas potenciais. Dentre os fatores de ordem local, são citadas inflamações agudas e crônicas, tumores do tipo sarcoma e odontoma, cistos foliculares e radiação X, muito utilizada em tratamentos com terapia de radiação. Causas idiopáticas também são descritas e podem levar a destruição do germe dental. Todos os fatores descritos podem ocorrer em fase bem precoce e têm características irreversíveis.⁸

Shafer⁸ encara a agenesia congênita de incisivos laterais permanentes (ACILP) como um sistema poligênico autossômico dominante com predominância incompleta e expressão variável, ou seja, o indivíduo que possui tais genes pode ou não apresentar manifestações clínicas, variando desde uma simples diminuição no diâmetro mesio-distal até a ausência completa desse elemento. Após um correto diagnóstico, deve-se esperar até a dentição permanente para que se inicie o tratamento definitivo. Basicamente existem dois tipos de tratamento para essa situação: o fechamento do espaço edêntulo com tratamento ortodôntico e remodelamento, ou a reconstituição protética dos elementos ausentes, acompanhadas ou não da necessidade de obtenção de espaço ortodonticamente.⁹

A Dentística deve, sempre que necessário auxiliar o tratamento ortodôntico e vice-versa. Quando a escolha for o remodelamento, pode ser feito através de procedimentos diretos ou indiretos. Os primeiros são procedimentos minimamente invasivos, de baixo custo e rápidos, pois não necessitam de fase laboratorial. Entretanto, o sucesso depende diretamente do material, da técnica e da habilidade do profissional.⁹

As resinas compostas são uma combinação de partículas inorgânicas unidas quimicamente a uma matriz de acrilatos destinadas a restaurações diretas estéticas. Seguindo uma série de classificações, as resinas podem ser divididas de acordo com o tamanho das partículas em: partículas finas ou pequenas, micropartículas, híbridas e as macroparticulada.¹⁰ Baratieri¹¹ afirma que, embora as resinas de micropartículas, em geral não sejam tão resistentes a impactos quanto às resinas microhíbridas e por isso não sejam usualmente recomendadas para

restaurações de ângulos incisais, mesmo assim, continua-se preferindo, para os casos mais difíceis, fazer uma associação das mesmas com as resinas microhíbridas. As resinas microparticuladas são usadas para reproduzir o esmalte vestibular e as suas características de lisura, brilho e transparência. Resinas de diferentes fabricantes podem ser utilizadas em uma mesma restauração, sem que ocorram prejuízos aparentes ao longo dos anos.¹¹

CASO CLÍNICO

Paciente do sexo feminino, 13 anos de idade foi atendida no curso de Atualização de Saúde e Estética em Dentística na UNESA. Foram diagnosticados anodontia do elemento 12, diastema entre os elementos 11 e 21 e o elemento 22 conóide. A paciente sentia-se profundamente incomodada com a forma e a disposição de seus dentes e mostrava-se retraída e constrangida ao sorrir (Figura 1).

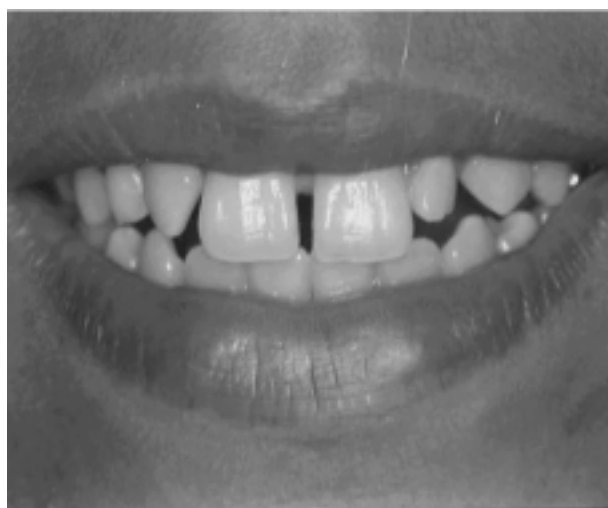

Figura 1. *Sorriso inicial da paciente*

Para melhor estudo do caso, a paciente foi moldada e um modelo foi confeccionado em gesso tipo III (pedra). Em casos como este, a etapa de escolha da cor é essencial. Antes da confecção de cada restauração, foi feito um ensaio restaurador com resinas testes na própria cavidade bucal da paciente, no qual as cores foram mapeadas. Para todos os dentes transformados, utilizou-se a resina microhíbrida Charisma OA2 (Kulzer) para a camada palatina e terço cervical da vestibular. Nos terços médio e incisal da vestibular, optou-se pela Suprafill B1 (SSWhite) e uma última e fina camada de resina microparticulada Durafill A2 (Kulzer), o que conferiu um ótimo polimento à restauração. O objetivo da resina opaca foi mimetizar a porção da dentina, a mais translúcida,

Suprafill, a região do esmalte, e a microparticulada proporcionar o brilho desejado (Figura 2).

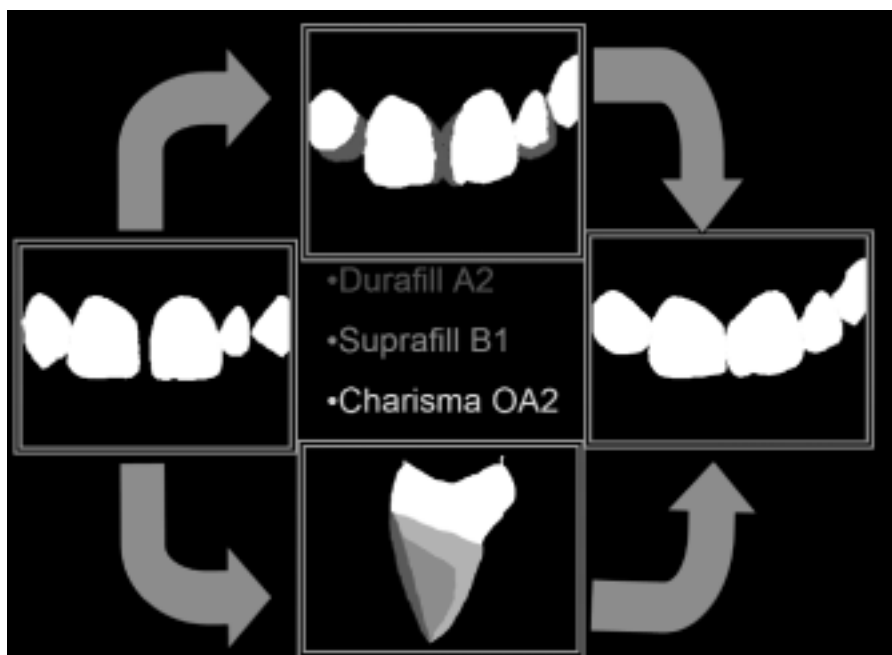


Figura 2. Esquema do mapeamento das resinas empregadas

Após o mapeamento das cores em todos os casos, a etapa restauradora propriamente dita foi realizada. Foram feitos pequenos desgastes, em esmalte, no elemento 13, utilizando-se ponta diamantada número 2135F. Foi utilizado um isolamento relativo modificado, com expandex, sugador de saliva, roletes de algodão e gaze sobre a língua. Foi feito o condicionamento com ácido fosfórico a 37%, por 30 segundos, uma vez que apenas o esmalte foi condicionado, após a lavagem por um minuto, aplicou-se o sistema adesivo Single Bond (3M) de acordo com as instruções do fabricante. Em seguida, a restauração definitiva foi realizada em pequenos incrementos, proporcionando assim a transformação estética caracterizada como plástica dental.

Para confeccionar a face palatina, utilizou-se uma fita de poliéster apoiada no dedo indicador. Foi realizado o fechamento do diastema entre os elementos 11 e 21. Em seguida, realizou-se a transformação do lateral conóide, conferindo ao dente a anatomia apropriada. Um pequeno diastema foi mantido entre os elementos 22 e 23, uma vez que o elemento 23 não se encontrava totalmente erupcionado. Por último, realizou-se a transformação do canino superior (elemento 13) em incisivo lateral. Este foi o único caso em que foi preciso fazer um pequeno desgaste de estrutura dental, em esmalte, na ponta da cúspide do canino, para que este tivesse um tamanho proporcional ao seu homólogo. O

ângulo méso-incisal foi recoberto com resina para que o mesmo tomasse a forma característica de um incisivo lateral (Figura 3).

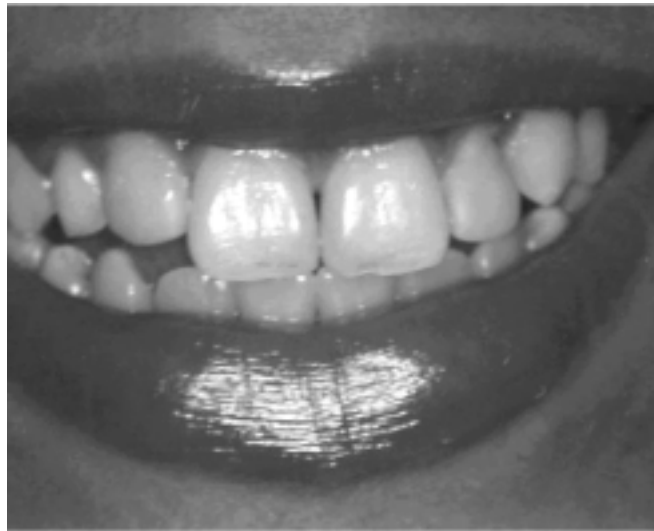

Figura 3. *Sorriso final da paciente*

Para o acabamento, foram utilizadas pontas diamantadas de diversos formatos (KG Sorensen), tiras de lixa para acabamento de resina (3M) nas interproximais, discos Sof Lex Pop On (3M) em todas as cores (granulações) de azul, sendo que as menores granulações serviram para o polimento final. Também foram utilizados pasta para polimento Profill (SSWhite) e discos de feltro (Kota). Podemos comparar o sorriso inicial e final da paciente na Figura 4.



Figura 4. *Comparação do sorriso inicial e final da paciente*

DISCUSSÃO

A estética é um conceito subjetivo e varia de acordo com a época e a região em que as pessoas vivem. Além dos critérios subjetivos, deve-se adotar critérios objetivos para restaurar dentes anteriores, analisando-se a relação com os dentes vizinhos e antagônicos, com o periodonto e com as demais estruturas bucais e faciais circundantes.¹²

No caso relatado, a paciente não apresentava uma linha de sorriso muito alta, ou seja, a faixa de tecido gengival não ficava exposta ao sorrir, favorecendo muito a estética. Assim sendo, não foi necessária uma intervenção cirúrgica para alinhar as margens gengivais que não se apresentavam muito simétricas, visto que a paciente possuía agenesia de um dos laterais superiores e o outro lateral era conóide. Segundo Miller¹³, quando o paciente tem um sorriso alto expondo uma maior faixa de tecido gengival, conhecido como "gumming smile", a estética do sorriso não pode ser considerada satisfatória, a não ser que procedimentos periodontais sejam empregados. Entretanto, pôde-se perceber que o planejamento da estética periodontal, mesmo em casos de falta de alinhamento das margens gengivais deve ser considerado individualmente.

O plano de tratamento foi definido apenas com a fase restauradora, uma vez que a paciente encontrava-se com o meio bucal adequado no que se refere à presença das doenças cárie e periodontal. A etapa restauradora poderia ter sido feita com procedimentos diretos ou indiretos. Como se tratava de uma paciente jovem e que tinha um baixo poder aquisitivo, os procedimentos diretos, por serem minimamente invasivos e de menor custo, foram preferidos e realizados com resina composta.

Durante a confecção das restaurações, foi utilizado apenas o isolamento relativo, pois segundo Baratieri¹⁴, o isolamento do campo poderá ser feito de forma relativa com auxílio de um expansor horizontal de lábios, fios retratores sem medicamentos, roletes de algodão, absorventes salivares especiais e um sugador de saliva em alta potência, ou de forma absoluta com dique de borracha. O dique de borracha, embora, geralmente possibilite um melhor campo de visão e trabalho, pode dificultar o trabalho nos casos em que vários dentes estão sendo facetados. Portanto, optamos pela utilização do isolamento relativo modificado, principalmente porque se tratavam de dentes anteriores superiores em que esta técnica é extremamente viável, e conseguimos um campo praticamente livre de umidade.

O caso clínico descrito ressalta a importância dos procedimentos restauradores diretos. Estes apresentam menor custo em relação às restaurações indiretas, maior facilidade de execução, estética favorável e principalmente, preservam estrutura dental sadia. Segundo Murdoch-Kinch & Mc Lean¹⁵, os materiais adesivos tornaram possível a preservação de estrutura dental sadia, utilizando-se preparos minimamente invasivos, uma vez que eles não requerem retenções mecânicas.

CONSIDERAÇÕES FINAIS

A plástica dental é uma excelente alternativa para pacientes com agenesias localizadas, alterações de forma, tamanho, cor e textura. Pode ser realizada através de procedimentos diretos ou indiretos. Neste caso, optou-se por procedimentos adesivos diretos minimamente invasivos, por se tratar de uma paciente jovem e os mesmos preservarem estrutura dental sadia, apresentarem menor custo e proporcionarem satisfatórios resultados estéticos.

Procedimentos diretos exigem sobremaneira cuidados com a técnica e certa habilidade do profissional. Por esse motivo moldagens prévias e resinas-teste são aconselháveis.

A maior compensação pelo esforço em conseguir uma boa estética foi presenciar a alegria da paciente a se ver no espelho. Ela, que antes era retraída, mostrou-se mais expansiva e sorridente ao final do tratamento, o que evidencia que estética é saúde.

ABSTRACT

Aesthetic is something personal that changes with time and place. In order to do anterior teeth restorations, their relation with their antagonist and adjacent teeth, with the periodontal tissue and with other oral and facial structures, should be analysed. Dental plastic has been considered an excellent alternative for patients with local agenesis, dental shape and texture alterations. In a clinical case, a young patient had superior central inter-incisive diastema, agenesis of the element 12; and, the element 22 was peg-shaped. Therefore, she was extremely embarrassed and shy when she smiled. We opted to do direct procedures, with a combination of micro-filled and micro-hybrid composites. This method is very conservative, and presents the lowest cost and a satisfactory aesthetic result. Procedures of this nature can make aesthetic, functional, psychological, and social changes, giving the modern cosmetic dentistry a holistic approach of the human being.

Key words: Dental plastic; Diastema

REFERÊNCIAS

- 1 Adriani O. Considerações artísticas e psicológicas na paixão pela arte da restauração com resinas compostas (Periódico on line) 2002, Disponível em: www.abosc.com.br
- 2 Tanaka O. Diastema Interincisivos Centrais Superiores Versus Freio Labial: Fatos e Falácias. Tanaka Orthodontics. (Periódico on line), 2002, Disponível em: URL:<http://www.tanaka.com.br>
- 3 Neville BW. - Patologia Oral & Maxilofacial. 1 ed., Guanabara Koogan, 1998.
- 4 Taylor JE. Clinical observation relating to the normal and abnormal frenum labial superior. 1939; 25:646-650.
- 5 Graber TM. - Orthodontics. Principles and Practice. 3 ed., Philadelphia W.B. Saunders.,1972.
- 6 Araújo MCM. - Ortodontia para clínicos. Programa pré-ortodontico. 4 ed. 286 p. São Paulo
- 7 Pecora JD, Santana S. Maxillary lateral incisor with two root. Braz. Dent. J., 1991; 2:151-153.
- 8 Shafer WG, Hine KM, Levy BM. - Tratado de Patologia Bucal. 4 ed., Interamericana. 1985.
- 9 Conceição EN. Dentística Saúde e Estética, Porto Alegre, RS Artes Médicas Sul, 2000.
- 10 Halin NF. Classificação das resinas compostas. Salusvita, 2000;. 19: 113 – 122.
- 11 Baratieri LN. Caderno de Dentística: restaurações Adesivas Diretas em Resinas Compostas em Dentes Anteriores. 1 ed. São Paulo, SP, Livraria Santos.. 2002.
- 12 Baratieri LN. Restaurações Adesivas Diretas em Dentes Anteriores Fraturados. 1 ed. São Paulo, SP, Livraria Santos.. 1995.
- 13 Miller CJ. The smile line as a guide to anterior esthetics. Dent Clin North Am , 1989; 33:157-164.
- 14 Baratieri LN. Odontologia Restauradora Fundamentos e Possibilidades. 1 ed. , São Paulo, SP Livraria Santos.. 2001.
- 15 Murdoch-Kinch CA, Mc Lean ME. Minimally invasive dentistry. JADA, 2003; 134:87-95.